Лечение огнестрельных ран конечностей с использованием физических и ортобиологических методов

Treatment of gunshot wounds of extremities using physical and orthobiological methods

УДК 616-001

DOI: 10.53652/2782-1730-2022-3-4-5-15

Давыдов Д.В.[1], Керимов А.А.[1], Беседин В.Д.[1], Найда Д.А.[1], Иванов Г.Г.[2], Щедрина М.А.[1]

[1] ФГБУ «ГВКГ им. Н.Н. Бурденко» Минобороны России, Москва, Россия

[2] ФГКУ «1586 ВКГ» Минобороны России, Подольск, Россия

Резюме. В настоящее время, несмотря на широкие возможности в лечении ран, пациенты с огнестрельными ранениями конечностей представляют собой сложную хирургическую задачу.

В исследование было включено 60 пациентов с огнестрельными ранениями конечностей, проходивших стационарное обследование и лечение в Центре травматологии и ортопедии ГВКГ им. Н.Н. Бурденко. Пациенты были разделены на группы. В группе I применялись физические методы лечения, такие как вакуум-терапия (35 человек), из них у 19 пациентов вакуум-терапия сочеталась с лазерным облучением раны (группа IA), у 16 пациентов использовалась вакуум-терапия в сочетании с высокоинтенсивным импульсным оптическим облучением (группа IB). В группу II вошли пациенты, у которых в комплексном лечении ран применялись ортобиологические методики (25 человек), из них фибриновый клей, обогащенный тромбоцитами, — у 13 пациентов (группа IIA) и композиция гетерогенного имплантируемого геля *Сферо*®ГЕЛЬ в варианте исполнения LONG (далее *Сферо*®ГЕЛЬ) — у 12 пациентов (группа IIB).

При сравнении результатов проведенного лечения выявлено значимое улучшение репаративного процесса по данным гистологического метода в группе IA: отмечено созревание зрелой грануляционной ткани на 9-е сутки после применения методов локального воздействия. В группе IIA отмечено положительное адгезивное и ранозаживляющее действие. По данным программы «АналиРан», было выявлено значимое сокращение сроков заживления ран во всех исследуемых группах. По результатам исследования, все методики показали положительную динамику заживления ран и уменьшение воспалительного процесса.

Ключевые слова: рана, ранение, лазер, ультрафиолетовое облучение, обогащенный тромбоцитами фибриновый клей, *Сферо*®ГЕЛЬ.

Davydov D.V.[1], Kerimov A.A.[1], Besedin V.D.[1], Naida D.A.[1], Ivanov G.G.[2], Shchedrina M.A.[1]

[1] Main Military Clinical Hospital named after academician N.N. Burdenko Russian Defense Ministry, Moscow, Russia

[2] Federal State Institution "1586 Military Clinical Hospital" of the Ministry of Defense of Russia, Podolsk, Russia

Abstract. Currently, despite the wide possibilities in the treatment of wounds, patients with gunshot wounds of the extremities present a complex surgical task.

The study included 60 patients with gunshot wounds of the extremities who underwent inpatient examination and treatment at the Center of Traumatology and Orthopedics of the Main Military Clinical Hospital named after academician N.N. Burdenko of Ministry of Defence of the Russian Federation. The patients were divided into groups. In group I, physical methods of treatment were used, such as vacuum therapy (35 people), of which 19 patients underwent combined vacuum therapy with laser irradiation of the wound (group IA), 16 patients underwent vacuum therapy in combination with high-intensity pulsed optical irradiation (group IB). Group II included patients in whom orthobiological techniques were used in the complex treatment of wounds (25 patients), including platelet-enriched fibrin glue — in 13 patients (group IIA) and a composition of heterogeneous implantable gel *Sphero*GEL® in the LONG version (hereinafter *SpheroGEL*®) — in 12 patients (group IIB).

Results. Comparison of the results of the treatment revealed a significant improvement in the regenerative process according to the histological method in group IA: the maturation of mature granulation tissue was observed on the 9th day after the application of local treatment methods. Positive adhesive and wound healing effects were observed in group IIA. According to the "AnalyRan" program, there was a significant reduction in the time of wound healing in all groups under study. According to the results of the study, all techniques showed positive dynamics of wound healing and reduction of the inflammatory process.

Keywords: wound, laser, ultraviolet irradiation, platelet-rich fibrin glue, *Sphero*GEL®.

Введение. При огнестрельных ранениях в мягких тканях происходит морфологический каскад патологических изменений, которые были описаны в трудах выдающихся хирургов: Н.И. Пирогова, Г. Дюпюитрена, Т. Бильрота, Э.Т. Кохера и др. В соответствии с морфологическими и функциональными изменениями в пределах раневого канала выделяются три зоны огнестрельной раны: раневого дефекта, первичного некроза, вторичного некроза (зона «молекулярного сотрясения» по Н.И. Пирогову) [1]. Для закрытия ран, сопровождающихся дефектом мягких тканей, и возможности перехода к последовательному остеосинтезу в настоящее время используют реконструктивно-пластические оперативные вмешательства, однако срок подготовки раны для проведения пластических операций при огнестрельных ранениях достаточно длительный и обусловлен морфологическими изменениями в мягких тканях. В то же время появился ряд перспективных методик регионарного воздействия, которые позволяют значимо сократить время заживления огнестрельной раны. Перспективно применение различных методов локального воздействия, основанных на физических свойствах, и методов ортобиологии [2–6].

В статье рассматривается клинический опыт применения вакуум-терапии в сочетании с лазерным или ультрафиолетовым облучением, аутологичного фибринового клея, обогащенного тромбоцитами, и препарата *Сферо*®ГЕЛЬ в варианте исполнения LONG (далее *Сферо*®ГЕЛЬ) у больных с огнестрельными ранениями.

Материал и методы. В исследование вошли 60 пациентов с огнестрельными ранениями конечностей, которые прошли стационарное обследование и лечение в Центре травматологии и ортопедии ГВКГ им. Н.Н. Бурденко. Все пострадавшие были мужского пола. Средний возраст составил 33,9 года (разброс 20–49 лет). Группы исследования набирались последовательно. Пациенты поступили на стационарное лечение в среднем на 1–2-е сутки от ранения. Всем оказано традиционное лечение, которое заключалось в первичной и повторных хирургических обработках огнестрельных ранений конечностей с применением систем санации Pulsavac, растворами антисептиков (хлоргексидин, бетадин), антибактериальными мазями, посредством медикаментозной терапии. Всем раненым при поступлении выполняли посев отделяемого из раны на флору с определением чувствительности к антибактериальным препаратам.

Для оценки степени тяжести повреждений мягких тканей использовали классификацию по Gustilo–Anderson (см. табл. 1), которая учитывает количество энергии, степень повреждения мягких тканей, степень загрязнения и риск развития осложнений.

Таблица 1. **Классификация по Gustilo–Anderson**

Тип	Характеристика
Тип I	Небольшая рана (<1 см), обычно вызываемая проколом кожи изнутри костным отломком. По определению, такие повреждения не включают контаминированные раны. Повреждение кости представлено простым типом перелома: спиральный или косой короткий перелом
Тип II	Имеется большое ранение (от 1 до 10 см). Ушиб мягкотканных структур. Тип перелома более сложный
Тип III	Распространение повреждения мягких тканей, которое может включать: тяжелые повреждения или некроз кожи и подкожной клетчатки; крупные единичные или множественные рваные раны; ушиб или размозжение мышц; повреждение крупных сосудов и/или нервов или грубую контаминацию
Тип IIIA	Раны соответствуют критериям III типа, но для закрытия обычно не требуют применения лоскутов или восстановления сосудов; оголение кости от надкостницы отсутствует
Тип IIIB	Повреждения сопровождаются распространенной травмой мягких тканей или их дефектом, обычно сильно контаминированы. Имеются отслоение надкостницы и обнажение кости, требующие закрытия мягкими тканями
Тип IIIC	Раны сопровождаются повреждениями сосудов, которые требуют восстановления независимо от степени поражения мягких тканей

Пациенты были разделены на группы. В группу I вошли раненые с IIIB–IIIC типами повреждения мягких тканей по классификации Gustilo–Anderson, которым применялся такой вид физического воздействия как вакуум-терапия (35 человек), из них у 19 пациентов вакуум-терапия сочеталась с низкоинтенсивным лазерным облучением раны (группа IA), у 16 пациентов вакуум-терапия применялась в сочетании с высокоинтенсивным импульсным оптическим облучением (группа IB). В группу II вошли пациенты с повреждением мягких тканей II–IIIA типа по классификации Gustilo–Anderson, у которых в комплексном лечении ран в целях стимуляции репаративной регенерации применялись ортобиологические методы (25 человек). В группе IIA использовали фибриновый клей, обогащенный тромбоцитами (13 пациентов), в группе IIB (12 пациентов) — *Сферо*®ГЕЛЬ (АО «БИОМИР сервис», Россия) (табл. 2).

В 58,3% (35 пациентов) проводили вакуум-терапию в режиме постоянной вакуумной аспирации или в режиме вакуум-инстиляционной терапии лекарственного раствора в ране. С первых суток вакуумной терапии устанавливался постоянный уровень отрицательного давления (100–120 мм. рт. ст.).

Вакуум-инстиляционный режим включал в себя: вакуумный режим — 2 минуты, режим инстилляции — 15–20 с, с подачей раствора в объеме около 20–25 мл, режим экспозиции — 1 минута, далее цикл повторялся на протяжении 60 минут, количество циклов в сутки — 3, с расходом лекарственного раствора в среднем 1200 мл. Средний срок смены губки — 72±24 ч. Курс лечения вакуум-терапией составил 8–13 суток (рис. 1).

Части пациентов (16,6%) в целях закрытия дефекта мягких тканей методом аутодермопластики расщепленным перфорированным трансплантатом применяли аутологичный фибриновый клей, обогащенный тромбоцитами.

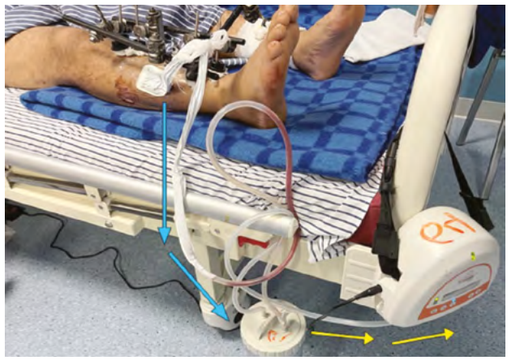

A

B

Рис. 1. Внешний вид аппаратов вакуумной терапии: A — режим постоянной вакуумной аспирации; B — режим вакуум-инстиляционной терапии; желтая стрелка — вакуумная фаза (создание отрицательного давления из колбы; голубая стрелка — вакуумная фаза (создание отрицательного давления из раны), зеленая стрелка — фаза инстилляции (подача лекарственного раствора в рану)

Таблица 2. **Распределение пациентов по группам**

I группа Физические методы лечения, n=35 (58,3%)		II группа Методы ортобиологии, n=25 (41,6%)	
IA вакуум-терапия + низкоинтенсивное лазерное облучение, n=19 (31,6%)	**IB** вакуум-терапия + высокоинтенсивное импульсное оптическое облучение, n=16 (25,7%)	**IIA** фибриновый клей, обогащенный тромбоцитами,n=13 (22,7%)	**IIB** *Сферо*®ГЕЛЬ, n=12 (20%)

A

B

Рис. 2. A — воздействие на рану аппаратом FiberLase CR; B — воздействие на рану аппаратом «Зарница-А»

При хирургической обработке ран применяются: вакуум-терапия и низкоинтенсивное лазерное облучение; вакуум-терапия и высокоинтенсивное импульсное оптическое облучение; аутологичный обогащенный тромбоцитами фибриновый клей; препарат *Сферо*®ГЕЛЬ.

В условиях операционной под анестезией выполнялось воздействие лазера низкой интенсивности (рис. 2A) или высокоинтенсивного импульсного оптического облучения на рану (рис. 2B). Лазерное облучение делали однократно на аппарате FiberLase CR в режиме средней мощности 3 Вт, время экспозиции — 7 минут, длительность импульса — 50 мкс, с помощью перестраиваемой насадки. Высокоинтенсивное импульсное оптическое облучение проводили на аппарате «Зарница-А», световые вспышки с частотой 5 Гц осуществляли в течение 60 с (3 цикла облучения).

A

B

Рис. 3. A — хирургическая обработка раны бедра; B — рассечение раны с иссечением нежизнеспособных тканей выполнено с возможностью дальнейшей пластики местными тканями методом встречных лоскутов

После обработки и отграничения операционного поля всем пациентам производилась хирургическая обработка ран (рис. 3A). Первым этапом, при необходимости, производили рассечение раны (рис. 3B), в целях профилактики компартмент-синдрома выполняли фасциотомию.

A

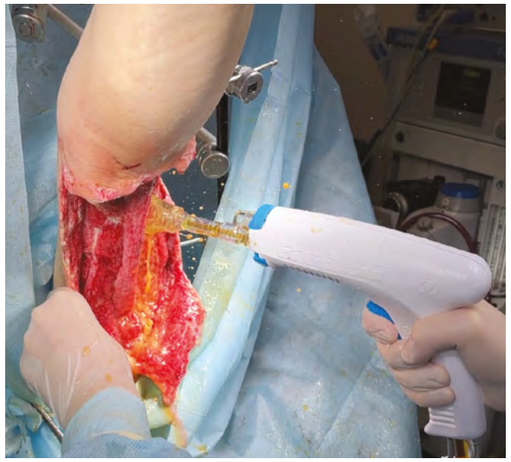

B

Рис. 4. A — удаленные инородные тела; B — хирургическая обработка с применением системы санации Pulsavac

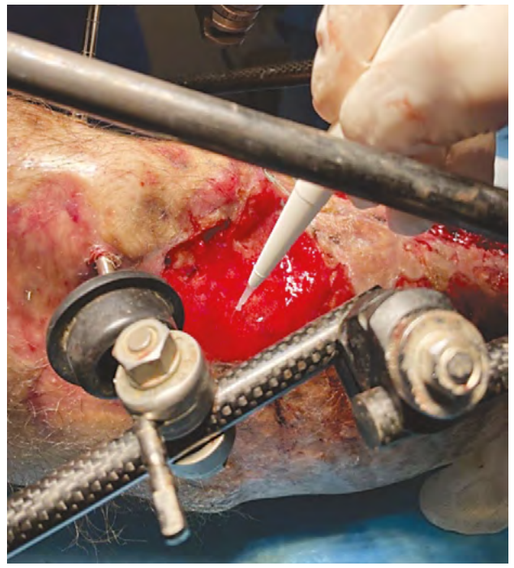

A

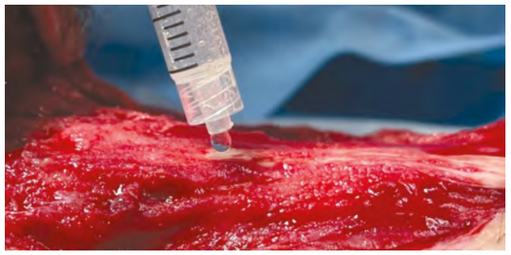

B

Рис. 5. A — применение аутологичного фибринового клея, обогащенного тромбоцитами; B — интраоперационное введение препарата *Сферо*®ГЕЛЬ

Во время обработки удалялись все инородные тела, осколки, фрагменты обмундирования (рис. 4A). Производили промывание раны с помощью систем санации Pulsavac, с использованием растворов хлоргексидина и бетадина (рис. 4B).

Важным этапом является иссечение нежизнеспособных тканей, в зависимости от характера ранения (рис. 3B). Жизнеспособность мышцы оценивали с помощью правила четырех «C»: color (цвет), consistency (консистенция), capacity to bleed (кровоточивость), contractility (сокращаемость). В целях создания оттока раневого отделяемого выполняли дренирование раны как в пассивном варианте с использованием широких однопросветных полутрубок, так и с применением вакуумного дренирования и VAC (vacuum-assisted closure) систем (см. рис. 1).

Пациентам с дефектами мягких тканей, не требующими сложных реконструктивно-пластических оперативных вмешательств, осуществляли интраоперационное нанесение аутологичного фибринового клея, обогащенного тромбоцитами, полученного с помощью системы Vivostat, или препарата *Сферо*®ГЕЛЬ непосредственно на раневой дефект (рис. 5).

Послеоперационный период. В послеоперационном периоде все пациенты получали антибактериальную, антикоагулянтную, обезболивающую медикаментозную терапию. Дополнительное физиотерапевтическое лечение не применялось в целях объективности анализа полученных результатов. При участии инструкторов лечебной физкультуры (ЛФК) каждый пациент получал индивидуальные занятия и рекомендации.

Таблица 3. **Распределение фаз раневого процесса по данным гистологического исследования на 5-е сутки от ранения**

Группы	Гистологическая картина
IA Вакуум-терапия + лазерное облучение	Фаза регенерации. Отмечается преобладание зрелой грануляционной ткани
IB Вакуум-терапия + высокоинтенсивное широкополосное импульсное оптическое облучение (ксеноновая лампа)	Фаза регенерации. Отмечается незрелая грануляционная ткань
IIA Фибриновый клей, обогащенный тромбоцитами	Фаза экссудации, переходящая в регенерацию. Уменьшение воспаления и образование грануляционной ткани
IIB *Сферо*®ГЕЛЬ	Фаза экссудации, переходящая в регенерацию. Отмечаются уменьшение воспаления и образование участков грануляционной ткани

Методы оценки проведенного лечения. Для оценки динамики течения раневого процесса использовали гистологический метод, программу анализа цифрового изображения «АналиРан», бактериологическое исследование, лабораторные методы диагностики. Как объективный метод оценки фазы репаративного процесса в ране осуществлялась гистологическая верификация. Это позволяло оценить особенности течения раневого процесса, определить готовность раны к реконструктивно-пластическому оперативному лечению. С помощью программы «АналиРан» определяли динамику заживления раны по параметрам: площадь раны, эпителий, грануляции, фибрин, некроз, протяженность границ. Бактериологическое исследование выполнялось всем раненым для выявления микрофлоры, определения чувствительности к антибактериальным препаратам и необходимости назначения этиотропной антибактериальной терапии (АБТ). Для оценки воспалительного процесса и контроля общего состояния организма проводили лабораторное исследование крови и мочи.

Результаты и обсуждение. Из 60 пациентов отследить и получить данные методами диагностики репаративного процесса удалось в 85% (51 пациент) случаев.

При сравнении результатов проведенного оперативного вмешательства отмечено значимое улучшение репаративного процесса, по данным гистологического метода, в группе IA с применением вакуум-терапии и лазерного облучения. На 1-е сутки определяется фаза экссудации с наличием фибрина и лейкоцитов. На 5-е сутки отмечается наличие зрелой грануляционной ткани (рис. 6).

Забор материала для гистологического исследования производили на 1-е, 4-е, 8-е и 12-е сутки. Интерпретация результатов проходила в патологоанатомическом отделении ГВКГ им. Н.Н. Бурденко с оценкой морфологической картины и определением фазы раневого процесса (табл. 3).

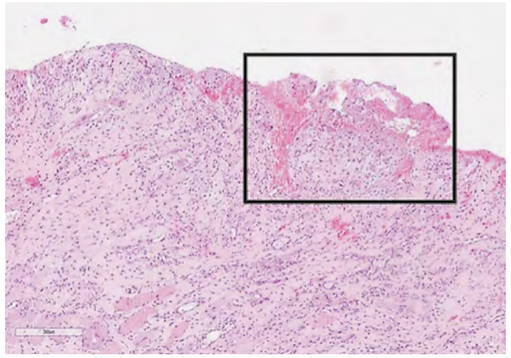

A

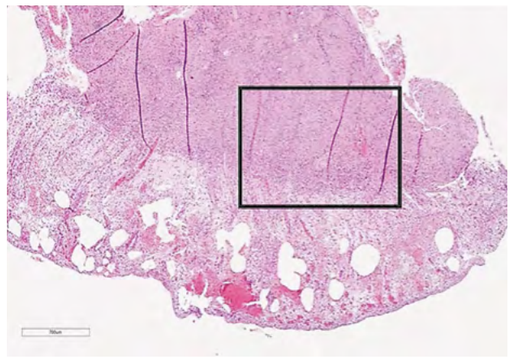

B

Рис. 6. Гистологическая картина после огнестрельного ранения на 1-е (A) и 10-е (B) сутки после вакуум-терапии и лазерного облучения

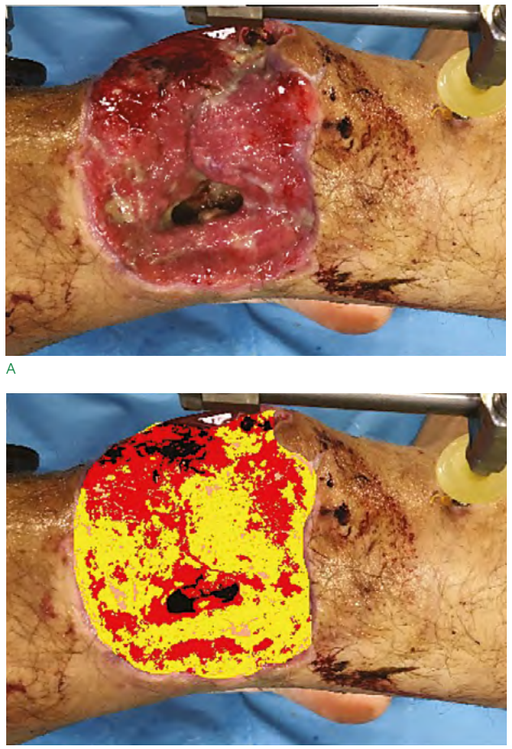

A

B

Рис. 7. Анализ динамики раневого процесса с помощью программы цифрового анализа «АналиРан»: А — вид раны до цветокоррекции, В — после цветокоррекции

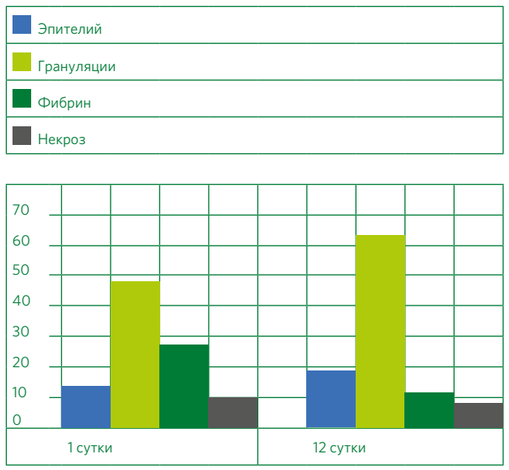

Рис. 8. Диаграмма динамики и заживления ран в группе IA

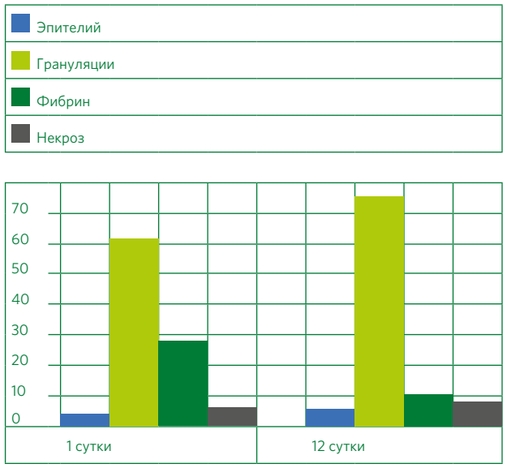

Рис. 9. Диаграмма динамики заживления ран в группе IB

У пациентов в группе IIA (пациенты с II–IIIA типами повреждения по классификации Gustilo–Anderson, для лечения которых применялся аутологичный обогащенный тромбоцитами фибриновый клей) отмечено положительное адгезивное и ранозаживляющее действие, однако важно соблюдать методику выполнения процедуры во избежание формирования на поверхности раны плотной пленки, затрудняющей процесс заживления раны.

По данным программы цифрового анализа «АнилиРан», во всех группах пациентов отмечена положительная динамика репаративного процесса на разных сроках заживления ран при огнестрельных ранениях конечностей (рис. 7).

В группе IA площадь раны на 12-е сутки уменьшилась в среднем с 11538,91±1764,34 мм² до 9345,32±567,12 мм². Протяженность границ уменьшилась в среднем с 632,23±143,34 мм до 514,32±128 мм (рис. 8).

В группе IB площадь раны на 12-е сутки уменьшилась в среднем с 4925,67±345,56 мм² до 4565,92±365,54 мм². Протяженность границ уменьшилась в среднем с 330,29±56,76 мм до 310,78±43,56 мм (рис. 9).

У пациентов группы I (пациенты с IIIB–IIIC типами повреждения по классификации Gustilo–Anderson, к которым применялась вакуум-терапия совместно с лазерным облучением или высокоинтенсивным импульсным оптическим облучением) замещение обширных дефектов мягких тканей проводили на 3–4-й неделе после полученного ранения. Длительность периода подготовки раны к реконструктивно-пластическому оперативному вмешательству составила 23±2 дня.

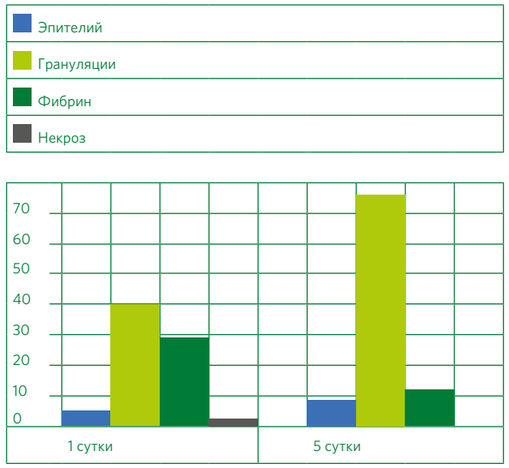

Рис. 10. Диаграмма динамики заживления ран в группе II

Таблица 4. Идентификация микроорганизмов с использованием бактериологического анализатора

Вид возбудителя	Частота встречаемости в ране, %
Acinetobacter baumannii	12
Staphylococcus epidermidis	28
Klebsiella pneumoniae	24
Pseudomonas aeruginosa	3
Bacillus spp.	5
Enterococcus faecalis	26
Enterobacter cloacae ssp.	2

В обеих группах (IIA и IIB) отмечена положительная динамика репаративного процесса при огнестрельных ранениях конечностей (рис. 10).

По данным бактериологического анализа было выявлено, что наиболее часто встречались *Staphylococcus epidermidis, Klebsiella pneumoniae, Enterococcus faecalis*. Определение вида возбудителя и его чувствительности к антибиотику позволило нам назначать этиотропную эффективную АБТ, что также положительно сказалось на результатах заживления ран.

Клинический пример 1. Пациент А., 1987 г. р., поступил с огнестрельным осколочным ранением левого плеча с оскольчатым переломом левой плечевой кости со смещением костных отломков и дефектом мягких тканей, IIIB тип по классификации Gustilo–Anderson. Выполнены наложение аппарата внешней фиксации (АВФ) комплекта стержневого военно-полевого (КСВП) и этапные хирургические обработки с применением вакуум-терапии и лазерным облучением (рис. 11).

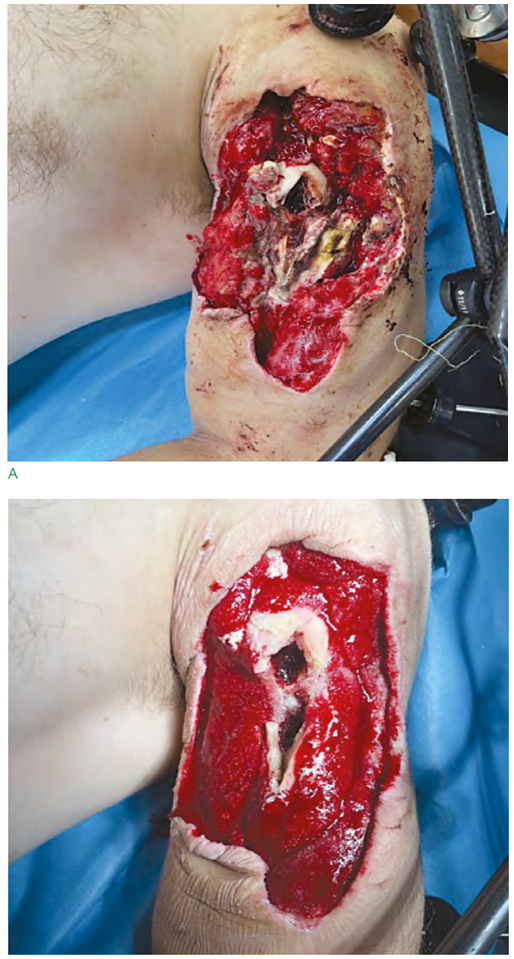

A

B

Рис. 11. Внешний вид раны на 1-е сутки (А) от поступления и 10-е сутки (В) лечения в центре травматологии и ортопедии

Клинический пример 2. Пациент Н., 1992 г. р., поступил с огнестрельным осколочным ранением левого предплечья с оскольчатым переломом обеих костей предплечья в средней трети со смещением костных отломков и дефектом костной и мягких тканей, IIIB тип по классификации Gustilo–Anderson. Выполнены наложе-

A

B

Рис. 12. Внешний вид раны на 1-е сутки (А) от поступления и 15-е сутки (В) лечения в центре травматологии и ортопедии

ние АВФ КСВП и этапные хирургические обработки с применением вакуум-терапии и высокоинтенсивного импульсного оптического облучения (рис. 12).

На 23-и сутки выполнено реконструктивно-пластическое замещение дефекта мягких тканей несвободным торакодорзальным лоскутом (рис. 13).

Клинический пример 3. Пациент Х., 1985 г. р., поступил с огнестрельным осколочным ранением правой голени с оскольчатым переломом обеих костей голени в верхней и нижней трети со смещением костных отломков и дефектом костной и мягких тканей, IIIC тип по классификации Gustilo–Anderson. Выполнены наложение АВФ КСВП и этапные хирургические обработки с применением вакуум-терапии. На 20-е сутки проведена пластика дефекта мягких тканей несвободным кожно-мышечным лоскутом. На 6-е сутки после пересадки отмечен частичный некроз лоскута, нагноение раны. Была сделана попытка закрытия дефекта мягких тканей методом дермотензии. Многоэтапные хирургические обработки позволили купировать воспалительный процесс, однако отмечены частичная

Рис. 13. Реконструктивно-пластическое замещение дефекта мягких тканей торакодорзальным лоскутом

отслойка лоскута, появление множественных эрозий мягких тканей, отсутствие динамики заживления раны в верхней трети голени.

В целях закрытия дефекта мягких тканей произведена кожная пластика расщепленным трансплантатом с применением аутологичного обогащенного тромбоцитами фибринового клея (рис. 14). Результат через 6 недель после применения — полное приживление трансплантата, закрытие дефекта мягких тканей, заживление раны. Пациент переведен на последующий реконструктивный этап по восстановлению длины и опороспособности поврежденной конечности.

Заключение. Новые данные о комплексном лечении ран при огнестрельных ранениях, полученные в клиническом исследовании с использованием различных методик регионарного воздействия, расширили представления о целесообразности их клинического применения в военно-медицинских организациях. Применение вакуум-терапии в сочетании с ультрафиолетовым или лазерным облучением, а также ортобиологических продуктов значимо сокращают сроки заживления раны и дают возможность более раннего выполнения реконструктивно-пластических операций для замещения дефекта мягких тканей.

Правильный выбор метода локального воздействия в зависимости от тяжести ранения, фазы раневого процесса, величины дефекта позволяют уменьшить сроки лечения раненого и способствуют скорейшему возвращению в строй.

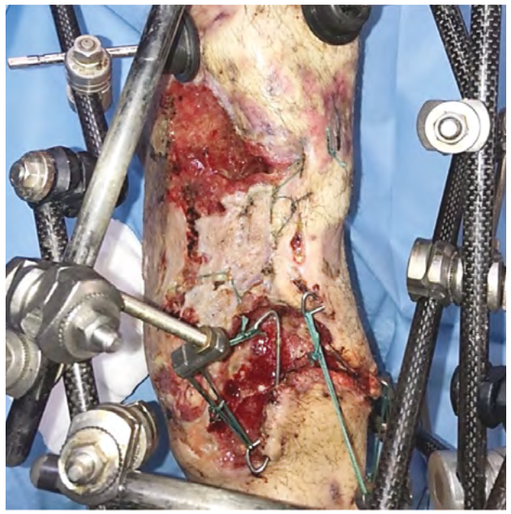

A

B

Рис. 14. Комплексное лечение с применением обогащенного тромбоцитами аутологичного фибринового клея: А — вид раны с применением метода дермотензии; В — вид раны через 6 недель после применения обогащенного тромбоцитами аутологичного фибринового клея

При дефектах мягких тканей IIIB и IIIC типов предпочтительно использовать на первом этапе методы локального воздействия в виде вакуум-терапии совместно с низкоинтенсивным лазерным или ультрафиолетовым облучением, при отсутствии противопоказаний. При II–IIIA типе возможно применение аутологичного обогащенного тромбоцитами фибринового клея или препарата *Сферо*®ГЕЛЬ как самостоятельно, так и в дополнение к кожной пластике

Во время исследования все методики показали положительную динамику заживления ран, уменьшение воспалительного процесса. По данным гистологического метода отмечено созревание зрелой грануляционной ткани на 9-е сутки после применения низкоинтенсивного лазерного облучения. При дефектах мягких тканей IIIB и IIIC типов по классификации Gustilo–Anderson предпочтительно использовать на первом этапе методы локального воздействия в виде вакуум-терапии совместно с низкоинтенсивным лазерным или ультрафиолетовым облучением, при отсутствии противопоказаний для данных методик. При II–IIIA типе возможно применение аутологичного обогащенного тромбоцитами фибринового клея или препарата *Сферо*®ГЕЛЬ как самостоятельно, так и в дополнение к кожной пластике местными тканями или аутодермопластике перфорированным трансплантатом. В то же время необходимы дальнейшие исследования и сравнение как краткосрочных, так и отдаленных результатов лечения пациентов с огнестрельными ранениями конечностей.

Литература / References

1. *Военно-полевая хирургия* / Под ред. И.М. Самохвалова. Санкт-Петербург: ВМедА им. С.М. Кирова; 2021. 496 с. [Samokhvalov IM, editor. *Voenno-polevaya khirurgiya*. Saint-Petersburg: VMedA im. S.M. Kirova; 2021. 489 p. (In Russ.)].
2. Севастьянов В.И., Перова Н.В., Басок Ю.Б., Немец Е.А. Биомиметики внеклеточного матрикса в тканевой инженерии и регенеративной медицине для травматологии и ортопедии. *Opinion Leader*. 2020; 6(35):36–46. [Sevast'yanov VI, Perova NV, Basok YuB, Nemets EA. Biomimetiki vnekletochnogo matriksa v tkanevoy inzhenerii i regenerativnoy meditsine dlya travmatologii i ortopedii. *Opinion Leader*. 2020; 6(35):36–46. (In Russ.)]. Доступно по: https://biomir.biz/stranica1?yscli d=law3i38ulm861804243
3. Alves ACA, Vieira RP, Leal-Junior ECP, Dos Santos SA, de Oliveira APL, Albertini R, et al. Effect of low level laser therapy on the expression of inflammatory mediators and on neutrophils and macrophages in acute joint inflammation. *Arth Res Ther*. 2013; 15(5):R116. https://doi.org/10.1186/ar4296
4. Posten W, Wrone DA, Dover JS, Arndt KA, Silapunt S, Alam M. Low-level laser therapy for wound healing: mechanism and efficacy. *Dermatol Surg*. 2005; 31(3):334–40. https://doi.org/10.1111/j.1524-4725.2005.31086. PMID: 15841638
5. Samani MK, Saberi BV, Ali Tabatabaei SM, Moghadam MG. The clinical evaluation of platelet-rich plasma on free gingival graft's donor site wound healing. *Eur J Dent*. 2017; 11(4):447–454. https://doi.org/10.4103/ejd.ejd_76_17. PMID: 29279669
6. Yarboro D, Millar A, Smith R. The Effects of Ultraviolet C Irradiation in the Treatment of Chronic Wounds: A Retrospective, Descriptive Study. *Wound Manag Prev*. 2019; 65(7):16–22. PMID: 31373559

Сведения об авторах / Information about the authors:

Давыдов Денис Владимирович — д. м. н., доцент, начальник ФГБУ «ГВКГ им. Н.Н. Бурденко» Минобороны России, Москва, Россия / **Denis V. Davydov** — MD, ScD, docent, Head of the Main Military Clinical Hospital named after academician N.N. Burdenko Russian Defense Ministry, Moscow, Russia.

Керимов Артур Асланович — к. м. н., начальник центра травматологии и ортопедии ФГБУ «ГВКГ им. Н.Н. Бурденко» Минобороны России, Москва, Россия / **Artur A. Kerimov** — MD, PhD, Head of the Center of Traumatology and Orthopedics, Main Military Clinical Hospital named after academician N.N. Burdenko Russian Defense Ministry, Moscow, Russia.

Беседин Владимир Дмитриевич — старший ординатор операционного отделения ФГБУ «ГВКГ им. Н.Н. Бурденко» Минобороны России, Москва, Россия — **ответственный за контакты** / **Vladimir D. Besedin** — MD, Senior resident of operations, Main Military Clinical Hospital named after academician N.N. Burdenko Russian Defense Ministry, Moscow, Russia — **responsible for contacts, doctor@besedinvd.ru**, ORCID: 0000-0001-9087-1421; eLibrary SPIN: 9908-6830; ResearcherID: GOK-2142-2022

Найда Дарья Александровна — к. м. н., врач травматолог-ортопед ФГБУ «ГВКГ им. Н.Н. Бурденко» Минобороны России, Москва, Россия / **Dar'ya A. Naida** — MD, PhD, Orthopedic traumatologist at Main Military Clinical Hospital named after academician N.N. Burdenko Russian Defense Ministry, Moscow, Russia.

Иванов Георгий Геннадьевич — к. м. н., начальник отделения гнойной хирургии ФГКУ «1586 ВКГ» Министерства обороны Российской Федерации, Подольск, Россия / **Georgij G. Ivanov** — MD, PhD, Head of the purulent surgery department, Federal State Institution "1586 Military Clinical Hospital", Russian Defense Ministry, Podolsk, Russia.

Щедрина Марина Анатольевна — к. м. н., доцент, старший научный сотрудник научно-исследовательской лаборатории (с виварием) научно-исследовательского испытательного центра ФГБУ «ГВКГ им. Н.Н. Бурденко» Минобороны России, Москва, Россия / **Marina A. Shchedrina** — MD, PhD, associate professor, senior researcher at Research Laboratory (with vivarium), Research Department of Research Testing Center, Main Military Clinical Hospital named after academician N.N. Burdenko Russian Defense Ministry, Moscow, Russia.

Авторы заявляют об отсутствии конфликта интересов.
Исследование не имело спонсорской поддержки.
Рукопись поступила 24.11.2022.